

# Urinvejsproblemer hos kaniner (del 2)

Fjerde afsnit i en artikelserie om de eksotiske dyr i klinikken. Det vil være en kombination af vejledning i fodring og pasning samt hyppige lidelser og cases.



Af: Mette Louise Halck, Dyrlæge,  
Anicura Københavns Dyrehospital

Urinvejsproblemer ses hyppigt hos kaniner i smådyrspraksis. En af de hyppigste henvendelsesårsager når det angår urinveje er hæmaturi. Eller i det mindste det som ejeren opfatter som hæmaturi.

## Blod i urinen

Det er ikke al rødfarvning af urin der skyldes hæmaturi. Fodring med visse planter som mælkebøtter og rødbeder fører til rødfarvning af urinen. Ved at placere kaninen i en ren plastikkasse eller anvende en toiletbakke med Catrine Pearl Litter kan urin let opsamles. Manuel ekspresion kan forsøges, men dette indebærer risikoen for blæruptur og ubehag for kaninen. Dette bør derfor hurtigt opgives, hvis det ikke lykkes. Den bedste metode til udtagelse af urin er katerisering eller cystocentese. Kaninen bør være sederet til dette. En sedation med midazolam 1-2mg/kg iv kan anvendes med god effekt. Hankaniner kateriseres let med et katte eller hundekateter, mens hunner er mere vanskelige. Teknikken for katerisering af hunkaniner er den samme som for en tæve. Cystocentese bør udføres med stor omhyggelighed og ultralydsguidet. Personligt foretrækker jeg katerisering, da dette også giver mulighed for at skylle blæren med det samme, i tilfælde af sludge.

Den opsamlede urin mikroskoperes, for at være sikker på om der er tale om erythrocytter, da pigmentering af urinen kan give fejllæsninger af en urinstix. Hvis hæmaturien først er bekræftet, er cystitis en oplagt diagnose. Udredning og behandling af cystitis er som for andre dyrearter, men med særlig tanke på antibiotikavalget. Hos

intakte hunner med hæmaturi bør man have andre differentialdiagnoser i tankerne inden der stilles diagnosen cystitis.

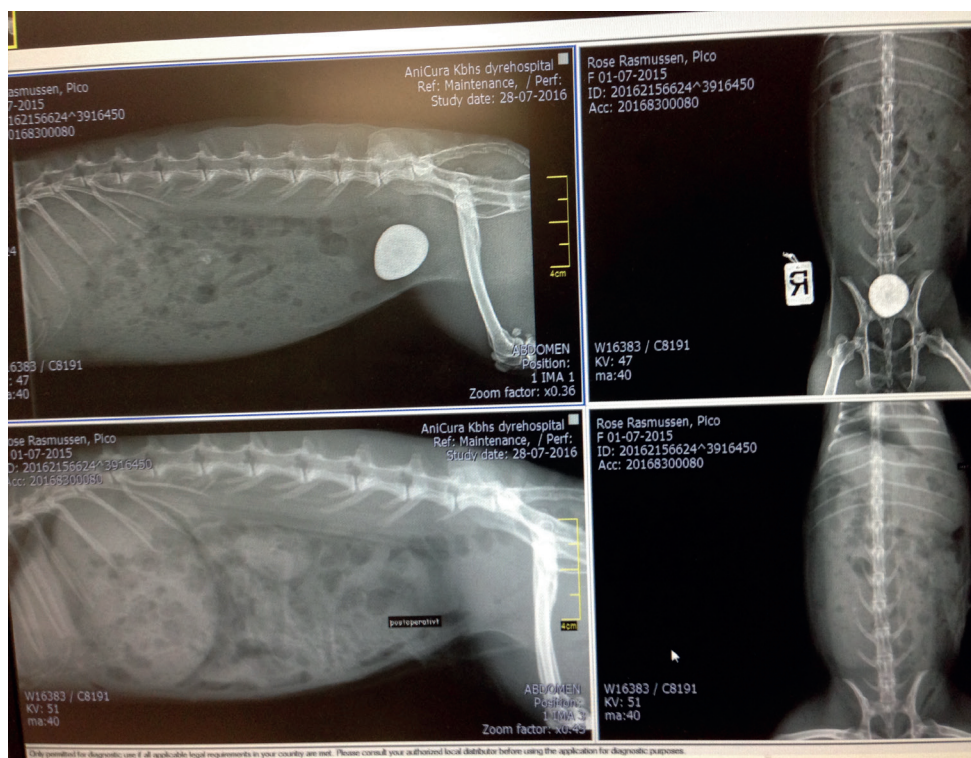
## Blødninger fra uterus

Prævalensen af uterine adenocarcinomer hos kæledyr kendes ikke, men studier viser at prævalensen er ca. 60% hos intakte laboratoriedyr i fireårsalderen. Intermitterende blødninger fra uterus enten som følge af neoplasie eller aneurismer i slimhinden bør overvejes. Ejere med erfaring fra tæver i løbetid kan fejlagtigt tro at det er en normal tilstand med intermitterende blødning. En ultralydsskanning af uterus kan udføres for at udelukke neoplasie. Denne høje frekvens af neoplastiske tilstande, samt risikoen for at udvikle pyometra, er grunden til at hunkaniner bør neutraliseres når de er 4-6 måneder, hvis de ikke skal anvendes til avl.


Røntgenoptagelser af abdomen er som ved andre dyrearter indiceret ved symptomer fra urinvejene. Både for at udelukke sludge i blæren, men også for at evaluere eventuel urolithiasis.

## Urolithiasis

Både oxalat og struvit krystaller er et normalt fund i urinen hos kaniner. Tilstedeværelse af calciumkarbonat i små eller store mængder er normalt. Urolitter er oftest lavet af calciumkarbonat. Det antages at store mængder sludge prædisponerer for urolithiasis, men det er ikke videnskabeligt bevist, undtagen i tilfælde hvor tyk sludge obstruerer urinvejene. Urolithiasis er som hos andre dyrearter en hyppig årsag til hæmaturi. Hyppigst ses cystourolitter. Disse



fjernes let ved cystotomi. Ses nefrolitter unilateralt kan nefrektomi eller nefrotomi være en mulighed. Risikoen for recidiv er betydelig, og prædisponerende faktorer som forkert fodring, inaktivitet, sludge mv bør derfor korrigeres med det samme. Postoperativt bør der laves løbende urinundersøgelser og røntgenoptagelser af abdomen hver 4-8 måned. Ved nefrolithiasis bør der laves præoperative blodprøver for



at sikre at nyrefunktionen er ok inden der træffes afgørelse om operation. Dermed er der også et godt udgangspunkt for at følge nyrefunktionen post nefrotomi/nefrektomi.

### Case: Kanin med urolithiasis

En intakt hunkanin på halvandet år blev i sommeren diagnosticeret med blæresten samt unilaterale nyresten. Hun havde i lang tid haft sludge i blæren, pollakiuri og smerter. På røntgenbilledet ses en stor blæresten og nefrolitter i venstre nyre.

### Anæstesi

Kaninen blev præmediceret med midazolam, butorphanol og dexmedetomidin. Induceret med ketamin og propofol, og løbende vedligeholdt med sevofluran på larynxmaske og fentanyl efter behov. Løbende blev puls, temperatur, blodtryk,

*fortsættes på næste side...*

EKG, iltmætning og capnografi monitoreret, og kaninen blev tildelt ilt, varme, samt lun RingerAcetat. Narkosen forløb uden komplikationer.

### Operation

En stor urolit blev fjernet ved cystotomi. Venstre nyre blev fridissekeret fra peritoneum, med efterfølgende nefrotomi. Nefro urolitter blev forsigtigt fjernet fra pelvis. Pelvis og ureter blev skyllet igennem med sterilt natriumklorid og ingen obstruktioner noteredes i ureter. Nyrekapslen blev lukket først ved manuelt tryk i 5 minutter til god adhæsion og derefter sutureret med monocryl. Abdominal lavage blev udført med lun natriumklorid før nyren blev repositioneret og peritoneum sutureret hen over nyren. Standard lukning.

De post operative røntgenbilleder viser ingen tegn på urolithiasis.

Kaninen havde en fin opvågning, og var indlagt det næste døgn til tvangsfodring, motilitetsfremmende og analgesi. Post operativ smertebehandling bestod af meloxicam samt fentanyl og ketamindrop. I løbet af natten begyndte kaninen selv at spise, og hun urinerede uden problemer. To dage efter operationen spiste hun godt og kunne klare sig på per oral medicinering og TLC i hjemmet. Kaninen trives postoperativt og har endnu ikke haft recidiv.

Mulighederne for diagnostik og terapi er lige så mangfoldige som hos andre dyr i klinikken. Så med en dedikeret ejer er der massere af muligheder for at din kaninpatient kan blive både spændende og udfordrende. God fornøjelse.